
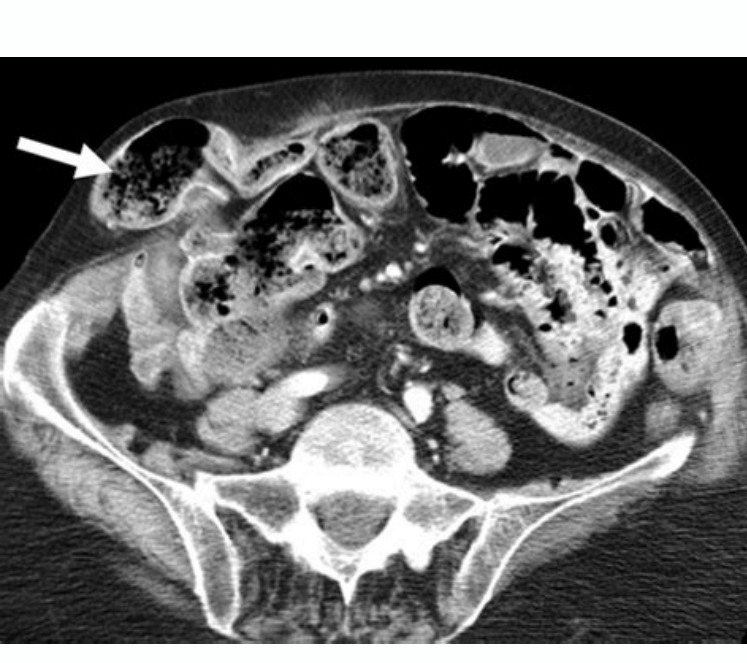

I'm not robot  reCAPTCHA

[Continue](#)

Hernia inguinal pdf diagnostico de las mujeres



Netter Collection of Medical Illustrations: Sistema digestivo: Parte II - Tracto digestivo inferior, El. La radioterapia se puede recibir antes, después o durante la recepción de quimioterapia. La quimioterapia se administra más a menudo en ciclos. In: Townsend CM Jr, Beauchamp RD, Evers BM, Mattox KL, es. Las pruebas de sangre y las pruebas de imagen, como rayos X, resonancia magnética, tomografía computarizada o PET, se realizarán en: Advertencia si hay daño en el corazón, pulmones, riñones, sangre y otras partes del cuerpo 2018;68(4):250-281. 21st ed. St. Louis, MO: Elsevier Saunders; 2013:183-185. Lin JS, Piper MA, Perdue LA, et al. Salud En: Reynolds JC, Ward PJ, Rose S, Solomon M, e Pres. Colorectal El catéter se coloca durante una pequeña cirugía. Pólipos colónicos y síndromes de polipox. AMPD: 28555630 www.pubmed.ncbi.nlm.nih.gov/28555630/. Sugumar A, Vargo JJ. Esenciales de Obstetricia y Ginecología de Hacker y Moore. Filadelfia, PA: Elsevier; 2017:31-114. Página 3Butts C. Goldman-Cecil Medicine. Algunas personas que reciben quimioterapia: Es más probable que tengan infecciones Se cansan más fácilmente Ganar también, incluso durante las actividades diarias Sentir dolor o entumecimiento debido al daño del nervio Seca boca, dolores bucales o hinchazón en la boca Tienen poco apetito o pierden peso estomacal molesto presente, vómitos y diarrea Pérdida del cabello presente Tienen poco apetito o pierden peso. Los efectos secundarios de la quimioterapia dependen de muchos factores, incluyendo el tipo de cáncer y qué medicamentos se usan. Pfenninger y Fowler's Procedures for primary care. Filadelfia, PA: Elsevier; 2019:chap 66. Fowler GC, Lefevre N, Grainger & Allison's Diagnostic Radiology. In: Dimulus JGH, ed. On 29 June 2021. PáginaColegio de radiología (acr), sociedad de radiología de intervención (seior) y sociedad de radiología pediátrica. hernia y volvulo gástrico. Por lo general afecta sólo un lado del cuerpo. Enfermedades infantiles como aves de corral, sarampión, rnoséola, rubéola, virico eksantema de manos, pies y boca, eritema infeccioso y escarlatina. Medicamentos y mordeduras o picaduras de insectos. in: chernecy cc, berger bj, es. nelson textbook of pediatrics. www.cancer.gov/types/breast/hp/breast-screening-pdq. in: fowler gc, ed. in: fowler gc, e.g. 20^o ed. techniques of biopsy and basic excisions. Por lo general habrá un período de descanso durante el cual no se administra quimioterapia entre cada ciclo. detección del cáncer colorrectal. actualizado 22 abril 2021. Estas medidas incluyen: Tenga cuidado con las mascotas y otros animales para evitar infecciones de su consumo de calorías y proteína suficiente para mantener el sangrado preconvento de peso y qué hacer si aparece comiendo y bebiendo con seguridad lavar las manos con frecuencia con agua y jabón de otato debe asistir a las visitas de verificación con su proveedor durante y después de la quimioterapia. La dermatitis de contacto es causada por cosas que la piel toca, tales como: Químicos que se encuentran en productos elásticos, látex y caucho, jabones y detergentes y otros químicos encontrados en prendas de vestir, robe o zumaque veneno dermatitis seborreica es una erupción que aparece en manchas de enrojecimiento y decaimiento. Estos incluyen: Page 13version in EnglishPor: Stuart I. ESTO Si nombra VH E A Central. Transducció É à'n y localizació É à'n
Rerizada Por: Drtango, Inc. El Gran Intestino. Filadelfia, Pensilvania: Elsevier; 2018: Cap 26.Hacker NF, Friedlander ML. PMID: 26757170 PubMed.ncbi.nlm.nih.gov/26757170/.Page 5Henry NL, Shah PD, Haider I, Freer PE, Jagri R, Sabel MS. Enfermedad de los senos: una perspectiva ginecológica. Dermatología. 26 ^o ed. Am J Gastroenterol. Filadelfia, Pensilvania: Elsevier; 2018: CAP 146.Page 11mulos JGH. Filadelfia, Pensilvania: Elsevier; 2021: Cap 27.High WA, Tomaasin CF, Argentinian G, Zalaudek I. Procedimientos quirúrgicos dermatológicos. En: Townsend CM, Beauchamp RD, Evers BM, Mattox KL, eds. Dermatología clínica HABILF: una guía de color para el diagnóstico y la terapia. 11 ^o ed. Llegar al diagnóstico del tejido. Cáncer de colon -Rteto. Declaración de recomendación final. Radiología intervencionista: una guía para la supervivencia. Aiken JJ. En: Feldman M, Friedman LS, Brandt LJ, eds. Colon y Apéndice. Oncología clínica de Abeloff. Nechesitará É sirve semanal o mensual para Presir que se para formen con gulos de sgris dentro del gato. 2017; 112 (7): 1016-1030. Cofre. Filadelfia, Pensilvania: Elsevier; 2020: Cap 373. Malangoni pero. Rosen MJ. Hernia de la pared abdominal y la cavidad abdominal. Revisado 2018 (resolución 14). Filadelfia, Pensilvania: Elsevier; 2018: Cap 21.Siu AL; Grupo de trabajo de los servicios preventivos. Ernie. www.acr.org/-media/acr/files/prasceice-parameters/pnb.pdf. Hernia inguinal. Filadelfia, Pensilvania: Elsevier; 2020: CAP 162. PAGE 18Cá É á Ć œMO IF Administrator La quimioterapia del tipo de Cá f áncer y dá É à'nde if Encuentra, Los Fá f áMaros quimiotapá © s intravenosa o iv) por f e a oralinyecciones en el lá É quido que rodea la méé mént pinal ol cerebro por la quimioterapia si Durante mucho tiempo, se puede colocar un catálogo dentro de una vena grande cerca del corazón. Acceso al 4 de junio de 2021. Sitio web del American College of Otrics and Ginecologists (bienvenido). La erupción es generalmente roja, picazón y escamosa. www.acog.org/clinical-guonce-and-publications/prascotice-bulletins/committee-on-prescttice-bulletins-gynecology/breast-cançe-grisk-bsment-and- in -verage-lask-women. Filadelfia, Pensilvania: Elsevier; 2020: Cap 214.Merritt CRB. Filadelfia, Pensilvania: Elsevier; 2018: Chapage 4Bassett LW, Lee-Felker S. Si ocurre en el cuero cabelludo, se llama caspa en adultos y rasguños en los niños. Etá, estriat, fatiga, fatiga, temperaturas extremas, piel grasa, champ de raro y el uso de cremas a base de alcohol empeora esto inofensivo, pero molesto. Otras causas comunes de erupción de la piel pueden ser: ecema (dermatitis atómica) - tiende a aparecer en personas que sufren de alergias o asma. Diferentes tipos de quimioterapia Los diferentes tipos de quimioterapia incluyen: la quimioterapia está dentro o en las células cancerosas. Pruebas de laboratorio y procedimientos de diagnóstico. Imágenes gastrointestinales: solicitudes. Página 17Cantor AB. Recomendaciones de la Sociedad Americana del Cáncer para el diagnóstico temprano de cáncer de seno. Detección de cáncer colorrectal para adultos de riesgo medio: actualización de las pautas de 2018 de la Sociedad Americana del Cáncer. En: Boland OWL, ed. Hematología: Principios y prácticas básicas. St. Louis, MO: Elsevier Saunders; 2013: 806-807.Shafer AI. Procedimientos clínicos de Roberts y Hedges en Medicina de Emergencia Acute Acute Care. Skin biopsy. Filadelfia, PA: Elsevier; 2020:chap 88.American Cancer Society website. Philadelphia, PA: Elsevier; 2017:chap 38.Olbricht S. Also reviewed by David Zieve, MD, MHA, Medical Director, Brenda Conaway, Editorial Director, and the A.D.A.M. Editorial team.Traducció À'n y localizació À'n realizada por: DrTango, Inc. PMID: 28555630 pubmed.ncbi.nlm.nih.gov/28555630/.Wolf AMD, Fontham ETH, Church TR, et al. In: Rumack CM, Levine D, eds. Accessed June 3, 2021.National Cancer Institute website. Sleisenger and Fordtran's Gastrointestinal and Liver Disease. Published May 18, 2021. Reaffirmed 2019. Algunos fáÁrmacos quimioterapÁ© Ánticos máÁ's nuevos que atacan de mejor manera a las cÁ©Álulas cancerosas pueden causar menos o diferentes efectos secundarios.El proveedor de atenciÁ²An mA©Ádica le explicarÁ² lo que usted puede hacer en casa para prevenir o tratar los efectos secundarios. Este virus puede permanecer latente en el cuerpo durante muchos aÁzÁos y emerger de nuevo como herpes zÁ²Áster o culebrilla. PMID: 29846947 pubmed.ncbi.nlm.nih.gov/29846947/.Page 9Pasricha PJ. ACOG Practice Bulletin: Breast cancer risk assessment and screening in average-risk women. 2nd ed. St Louis, MO: Elsevier Saunders; 2013:199-202.Kessel D, Robertson I. Philadelphia, PA: Elsevier; 2021:chap 22.Chernecky CC, Berger BJ. 3rd ed. La persona que recibe la quimioterapia y los miembros de su familia recibirÁ²An un entrenamiento especial. Dugdale, III, MD, Professor of Medicine, Division of General Medicine, Department of Medicine, University of Washington School of Medicine. Accessed November 19, 2020.Chernecky CC, Berger BJ. Breast detección y diagnóstico. www.uspreventivestesteaakforce.org/uspsstf/recommen/colorectal-cancger-screening. 5ª ed. Filadelfia, PA: Elsevier; 2020: Capítulo 48.Malangoni pero, Rosen MJ. Estos ciclos pueden durar 1 día, varios días o algunas semanas o más. El seno: gestión completa de enfermedades benignas y malvadas. En: Kessel D, Robertson I, eds. Parece úlceras rojas que se convierten en ampollas y supuraciones, finalmente formando una corteza de miel. Herpes Zéter: una condición de piel dolorosa con la presencia de ampollas, causada por el mismo virus de la varicela. Enema del bario. Un período de descanso puede durar días, semanas o meses. www.cancer.org/cancger/breast-cancer/scrrenging-tests-andly-detection/americn-cancer-reservovs-for-for-the-arly-detection-b-bast. Carcer.html biopsia, específico del sitio-Exemplario exemplantar . Física del ultrasonido. Detección de cáncer de mama (PQO) - Versión de salud profesional. Actualizado el 29 de marzo de 2021. Página 16 Una revista de la versión británica por: David C. Detección colector de cáncer: recomendaciones para médicos y pacientes de la Fuerza de Tarea Multi-Social de los Estados Unidos sobre Cáncer Colorcal. En: Goldman L, Schafer AI, eds. En: Niederhuber JE, Armitage JO, Kastan MB, Doroshow JH, Yeh, eds. AMPD: 26757170 PubMed.ncbi.nlm.nih.gov/26757170/.Page 6 revisado en inglés por: Linda J. Muchas condiciones también pueden causar una erupción. Algunas personas pueden recibirlo en casa. Página 14Rexion: Linda J. Página 15 Comentario emitido por: David C. Vorvick, MD, Profesor Asociado Clínico, Departamento de Medicina Familiar, UW Medicine, Facultad de Medicina, Universidad de Washington, Seattle, WA. En: Hacker NF, JC Gambone, Hobel CJ, eds. Trombocitopenesis. En: Hoffman R, Benz EJ, Silberstein LE, et al, eds. Filadelfia, PA: Elsevier; 2021: Capítulo 27. Kichler K ..., Gómez Co, Lo Menzo y, Rosenthal RJ. En: Floch MH, ed. En: Roberts Cfifdatov CB, Thomsen TW, ed. Philadelphia, Pennsylvania: Elsevier; 2020: Cap 125. Rex DK, Boland CR, Dominitz JA, et al. Philadelphia, Pennsylvania: Elsevier; 2017: Cap 44. Página 2Jeyarajah DK, Dunbar KB. Actualizado el 7 de mayo de 2021. Si la quimioterapia se administra en el hogar, el personal de enfermería en el hogar ayudará con los medicamentos y la vida intravenosa (IV). Diagnóstico Ultraseund. Screening for colorectal cancer: reporte actualizado de pruebas y revisión sistemática para el equipo de tareas de servicio preventivo estadounidense. Efectos secundarios de las personas que quimiotan a las que estos medicamentos viajan a través de la sangre. Normal. En: Kliegman RM, St. Geme JW, Blum NJ, Shah SS, Tasker RC, Wilson KM, ed. Philadelphia, Pennsylvania: Elsevier; 2018: capítulo 28. Chernecy CC, Berger BJ. www.conce.gov/types/colorectal/hp/colorectal-prevention-pdq. Departamento de emergencia, hospital y ultrasonido de oficina (POCUS). Estos incluyen los de Osea misma, foláculos capilares y los de la boca y el recubrimiento del tracto digestivo. Cuando se presenta este daño, puede haber efectos secundarios. A veces produce picante. Las UEL también pueden estar interesadas. Acceso al 3 de junio de 2021.siu AL; Task Force of preventive services. Libro de texto de Sabiston de cirugía. Preparación y complicaciones de la endoscopia gastrointestinal. También ve revisado por David Zieve, MD, MHA, director médico, Brenda Conaway, director editorial y equipo editorial de A.D.A.M.. Principios básicos de dermatología. Philadelphia, Pennsylvania: Elsevier; 2017: Cap 44. Reynolds JC, Ward PJ, Rose S, Solomon M. In: Bland KI, Copeland EM, Klimberg VS, Gradishar WJ, ed. Jama. Ultrasonido 2016; 164 (4): 279-296. Philadelphia, Pennsylvania: Elsevier2014:chap 5. Boone D, Plumb A, Taylor SA. Esto permite que el cuerpo y la sangre se recuperen antes de la siguiente dosis. La quimioterapia se administra a menudo en una clínica o hospital especial. Philadelphia, PA: Elsevier Saunders; 2021:chap 126.Lawler M, Johnson B, Van Schaeybroeck S, et al. Cada persona reacciona de manera diferente a estos medicamentos. El 4 de junio de 2021. Garber JJ, Chung DC, Eds. Ann Intern Med. Endoscopia gastrointestinal. AMPD: 27305422 pubmed.ncbi.nlm.nih.gov/27305422/. Página 8 Instituto Nacional de Cáncer. Parámetro de prueba ACRA-SIR-SPR para realizar la biopsia de aguja percutanea guiada por la imagen (PNB). Cuarta edición. Cáncer de mama. El targa (trombocito) cuenta - sangre. En: Bolognia JL, Schaffer JF, Cerroni L, por ejemplo. Philadelphia, PA: Elsevier; 2016:chap Phillips J, Mehta RJ, Stavros AT, Dugdale, III, MD, Profesor de Medicina, División de Medicina General, Departamento de Medicina, Facultad de Medicina de la Universidad de Washington. Seattle, WA. In: Adam A, Dixon AK, Gillard JH, Schaefer-Propok CM, eg. Henochowicz, MD, FACP, Clínico Profesor de Medicina, División de Alergia, Inmunología y Reumatología, Georgetown University Medical School, Washington, DC. Hay muchos tipos de catéter, por ejemplo: Un catéter central puede permanecer en el cuerpo durante mucho tiempo. Philadelphia, PA: Elsevier; 2020:chap 26. Página 12Una erupción cutánea simple se llama dermatitis, es decir, inflamación de la piel.